

第 27 回
四国産婦人科内視鏡手術研究会

プログラムおよび講演抄録集

当番世話人 横山 幹文
会 期 令和 4 年 10 月 8 日（土）～9 日（日）
会 場 10 月 8 日（土）松山赤十字病院 北棟 4 階
10 月 9 日（日）愛媛大学医学部附属病院 3 階
愛媛大学医学部解剖学実習室

四国産婦人科内視鏡手術研究会

ご挨拶

この度、第 27 回四国産婦人科内視鏡手術研究会を松山市で開催させていただくにあたり、ご挨拶申し上げます。

空前のコロナ禍により、第 25 回の徳島市での現地開催以来、令和 2 年は中止、令和 3 年は高知大学医学部産科婦人科学講座前田長正教授と同教室各位のご尽力により WEB 開催となりました。今回はコロナ第 7 波の後ではありますが、松山市での 3 年ぶりの現地開催とさせていただきます。コロナ禍での現地開催ではありますが、一般演題 18 題のご応募を頂き、誠にありがとうございます。活発で有意義な討論が行われますことを期待して多数に皆様のご来松をお待ちしております。

今回は特別講演として、鹿児島大学医学部産科婦人科学教室教授の小林裕明先生に「本邦婦人科ロボット手術の安全普及に向けて ～制度と手術の Tips & pitfalls～」と題してご講演いただきます。小林裕明先生は日本の婦人科悪性腫瘍学のみならず、現在日本婦人科ロボット手術学会理事長として、正に日本におけるロボット手術の力強いリーダーとしてご活躍です。四国の多くの先生方がロボット手術を普及させていくためのアドバイスをいただけるものと期待しております。また 8 日午前中にハンズオンセミナーとして、インテュイティブサージカル社主催でダビンチシュミレーション及びエチコン主催でドライボックストレーニングを倉敷成人病センター婦人科部長 羽田智則先生を講師にお招きして行います。9 日にはダビンチシュミレーション、愛媛大学主催の Cadaver training も実施します。これらの特別講演、一般講演、ハンズオンセミナー、Cadaver training が四国産婦人科内視鏡手術研究会の会員の皆様の内視鏡手術の向上に大きく資するものと願っております。

最後になりましたが、本研究会の開催にあたり、多大なるご支援、ご協力を賜りました愛媛大学医学部産科婦人科学講座 杉山 隆 教授、藤岡 徹 准教授はじめ教室員の皆様、そして松山赤十字病院産婦人科部長本田直利先生はじめ医局員の皆様、さらに関係各位に深甚なる感謝を申し上げます。

令和 4 年 10 月吉日

第 27 回四国産婦人科内視鏡手術研究会

当番世話人 横山 幹文

**第 27 回四国産婦人科内視鏡手術研究会
世話人会・講演会案内**

当番世話人 横山 幹文

会 期 令和 4 年 10 月 8 日(土) ~ 9 日(日)

会 場 10 月 8 日(土) 松山赤十字病院 北棟 4 階
〒790-8524 松山市文京町1番地
Tel.089-924-1111 Fax.089-922-6892
10 月 9 日(日)
愛媛大学医学部附属病院 3 階手術室(ダビンチシュミレーション)
愛媛大学医学部解剖学実習室(Cadaver training)
〒791-0295 愛媛県東温市志津川 454

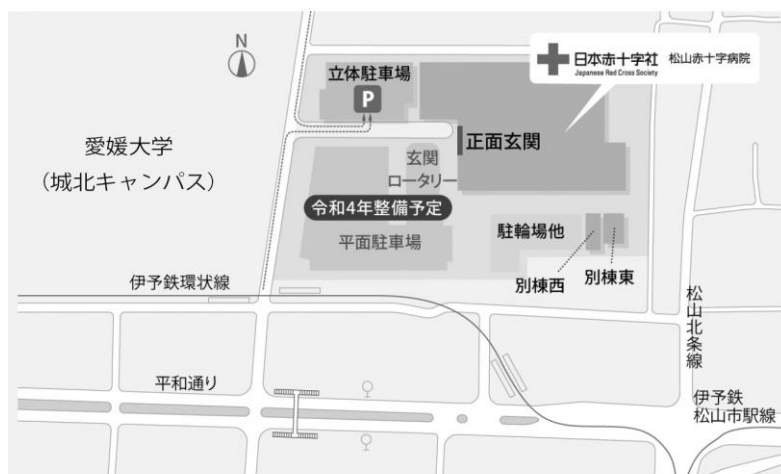世話人会 松山赤十字病院 北棟 4 階 小会議室 2 (12:00~12:45)

講演会 松山赤十字病院 北棟 4 階 多目的ホール (12:50~17:00)

事務局 愛媛大学大学院医学系研究科産科婦人科学講座
第 27 回四国産婦人科内視鏡手術研究会事務局
〒791-0295 愛媛県東温市志津川 454
TEL 089-960-5379 FAX 089-960-5381
E-mail : fujioka.toru.mf@ehime-u.ac.jp

【 交通アクセス 】

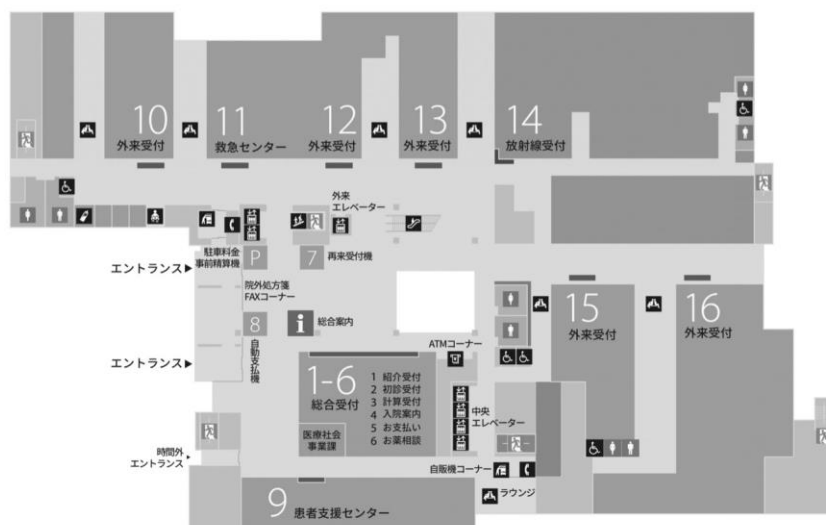
駐車場のご案内（319台収容）



1F

トイレ 待合ラウンジ 授乳室

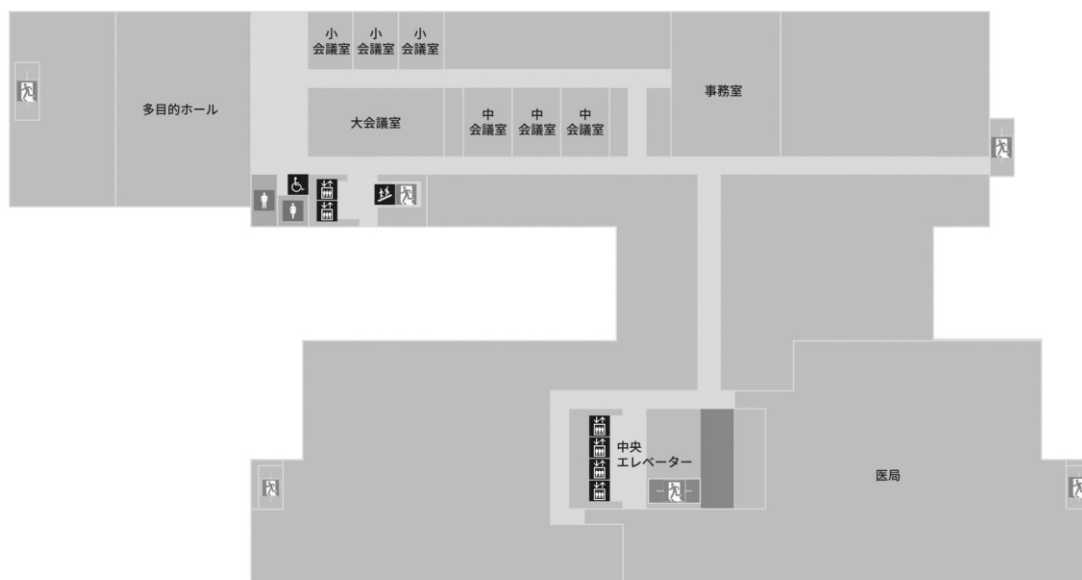
- | | | | |
|--------|------------|--------------------------------|-----------------------------------|
| 1 総合案内 | 5 お支払い | 10 外来受付
歯科口腔外科／耳鼻咽喉科
小児科 | 13 外来受付
脳神経内科、脳神経外科
整形外科 |
| 2 紹介受付 | 6 お薬相談 | 11 救急センター | 14 放射線受付 |
| 3 初診受付 | 7 再来受付機 | 12 外来受付
外科／血管外科
小児外科 | 15 外来受付
泌尿器科 |
| 4 入院案内 | 8 自動支払機 | | 16 外来受付
消化管内科
肝胆臓内科
内視鏡室 |
| | 9 患者支援センター | | |



4F



多目的ホール 会議室 事務室 医局



〈 アクセス 〉(松山赤十字病院)

- 自動車等で高速道路利用の場合 → 「松山 IC」から約 5.6km
(☆ 受付にて無料駐車券をお渡しいたします)
- 高速バス等ご利用の場合 → 「大街道バス停」から徒歩約 14 分(1.1km)
- 松山市駅より、タクシー(約 10 分)、あるいは市内電車で環状線、大街道経由城北方面行きにて「赤十字病院前」下車(約 15 分)
- JR 松山駅より、タクシー(約 15 分)、あるいは市内電車で環状線、古町経由城北方面行きにて「赤十字病院前」下車(約 20 分)

研究会参加者へのお知らせ

【受付・参加費】

- ・ 当日、正午より受付を開始いたします。
- ・ 研究会参加費(3,000 円)をお支払いの上、名札に所属・氏名を記入し、ご着用下さい。(学生・初期研修医は参加費無料です)
- ・ 受付の際、e医学会カード(UMIN カード)が必要となります。e医学会カードをお忘れ無くご持参下さい。
- ・ ご参加により、日本産科婦人科学会専門医研修出席証明 10 点と日本専門医機構学術集会参加 1 単位が取得可能です。
- ・ 特別講演について、日本専門医機構の産婦人科領域講習 1 単位の付与はございませんのでご了解下さい。
- ・ 日本産婦人科医会会員には医会研修シールをお渡します。

【一般講演の演者の方々へ】

- ・ 発表は液晶プロジェクターを用いて行います。
- ・ 一般講演の講演時間は6分、討論時間3分、準備 1 分です。
- ・ 原則としてご自身のパソコンをお持ち込み下さい。また必ず AC アダプターもご持参下さい。持参のパソコンの HDMI 端子からのプロジェクター出力をスライド受付で確認します。HDMI 端子のない PC の方は変換ケーブルを必ずご持参ください。ご持参の PC からのプロジェクターへの出力は HDMI 端子のみとなります。
- ・ 各セッション開始 30 分前までに受付にて講演受付および試写をお願い致します。なお、念のためご発表データを必ず USB メモリーでお持ち下さい。

【ハンズオンセミナー参加者の方々へ】

《内視鏡下縫合・結紮》

- ※ 事前に参加申請が必用です(定員 10 名)。見学に制限はありません。
- ・ 場 所:松山赤十字病院 北棟 4 階 中会議室 1&2
- ・ 時 間:(9:00 受付) 9:30~11:30
- ・ 参加費:無料
- ・ トレーニング内容:ドライボックスを用いて針の把持、基本的な結紮、外科結紮、スリッノットなどのトレーニングを予定しております。

《ダヴィンチシミュレーション》

※ 事前に参加申請が必用です(定員 8 名、10 月 8 日 4 名、10 月 9 日 4 名)。

- ・ 場 所: 10 月 8 日(土) 松山赤十字病院 手術室
10 月 9 日(日) 愛媛大学医学部附属病院 手術室
- ・ 時 間: (9:00 受付) 9:30~12:00
- ・ 参加費: 無料
- ・ トレーニング内容: ダヴィンチシミュレーターを用いたトレーニング
 - ① Camera 0 (スコープの操作練習)
 - ② Energy Pedals 1 (フットペダルの操作練習)
 - ③ Three Arm Relay 1 (3 本のアームの操作練習)

研究会進行表

《 10月8日(土) 》

<p>9:30～11:30 (受付 9:00～)</p>	<p>共催ハンズオンセミナー (内視鏡下縫合・結紮) 場所：北棟 4階 中会議室 1&2 講師：倉敷成人病センター産婦人科部長 羽田 智則 先生 内容：ドライボックスを用いた縫合・結紮トレーニング 共催：ジョンソン・エンド・ジョンソン株式会社 ※事前に参加申し込みが必用です。</p>
<p>9:00～12:00 (受付 9:00～)</p>	<p>共催ハンズオンセミナー (ダヴィンチシミュレーター) 場所：松山赤十字病院 手術室 内容：ダヴィンチシミュレーターを用いたトレーニング 共催：インテュイティブ・サージカル ※事前に参加申し込みが必用です。</p>
<p>12:00～12:45</p>	<p>世話人会 (北棟 4階 小会議室 2)</p>
	<p>講演会 (北棟 4階 多目的ホール)</p>
<p>12:50</p>	<p>開会の辞 当番世話人 横山 幹文</p>
<p>12:55～15:55</p>	<p>一般演題 第Ⅰ群 (12:55～13:35) 演題 1～4 座長：上野 晃子 第Ⅱ群 (13:35～14:15) 演題 5～8 座長：花岡有為子 第Ⅲ群 (14:15～15:05) 演題 9～13 座長：本田 直利 第Ⅳ群 (15:05～15:55) 演題 14～18 座長：前川 正彦</p>
<p>休憩</p>	
<p>16:00～17:00</p>	<p>特別講演 「本邦婦人科ロボット手術の安全普及に向けて ～ 制度と手術の Tips & pitfalls ～」 演者：鹿児島大学医学部産科婦人科 教授 小林 裕明 先生 座長：横山 幹文 (奥島病院) 主催：インテュイティブ・サージカル</p>
<p>17:00</p>	<p>閉会の辞 当番世話人 横山 幹文</p>
	<p>機器展示(北棟 4階 大会議室) 12:00～17:00</p>

研究会進行表

《 10月9日(日) 》

<p>9:00~12:00 (受付 8:30~)</p>	<p>共催ハンズオンセミナー 内容：ダヴィンチシミュレーターを用いたトレーニング 共催：インテュイティブ・サージカル 場所：愛媛大学医学部附属病院 3階手術室 〒791-0295 愛媛県東温市志津川 454 ※事前に参加申し込みが必用です。</p>
<p>9:00~16:00 (受付 8:30~) (昼食あり)</p>	<p>Cadaver training 内容：Thiel 固定 cadaver を用いた 腹腔鏡下婦人科悪性腫瘍手術トレーニング 場所：愛媛大学医学部 解剖学実習室 〒791-0295 愛媛県東温市志津川 454 ※事前に参加申し込みが必用です。</p>

プログラム

一般講演

第 I 群 (12:55~13:35)

座長:上野 晃子(高知医療センター)

1. TruClear™を用いて RPOC を切除した後に生児を得た一例
愛媛大学医学部産婦人科学
○大柴 翼、安岡稔晃、中橋一嘉、井上翔太、恩地裕史、加藤宏章、森本明美、
宇佐美知香、高木香津子、松原裕子、松原圭一、杉山 隆
2. 当院での腹腔鏡下子宮筋腫核出術における in-bag morcellation の検討
愛媛県立中央病院 産婦人科
○丹下景子、森 美妃、島瀬奈津子、市川瑠里子、井上奈美、行元志門、
横畑理美、上野愛実、池田朋子、田中寛希、阿部恵美子、近藤裕司
3. 当院における経膈的腹腔鏡手術(vNOTES)の初期経験
徳島市民病院産婦人科
○山本哲史、柳原理江、山崎幹雄、古本博孝
4. フレキシブル・アーム・システムを使用した腹腔鏡手術の導入
奥島病院 婦人科
○横田美幸、横山幹文、千葉 丈、今井洋子、富岡尚徳

第Ⅱ群 (13:35~14:15)

座長:花岡 有為子(香川大学)

5. 小児の卵管捻転における腹腔鏡手術の一例
高知医療センター
○塩田さあや、上野晃子、難波孝臣、高橋成彦、森田聡美、渡邊理史、
松島幸生、川瀬史愛、山本寄人、小松淳子、南 晋、林 和俊

6. Wunderlich 症候群女兒の月経困難症に対し、多角的アプローチで治療を行った一例
さぬき市民病院 産婦人科¹⁾
香川大学医学部母子科学講座周産期学婦人科学²⁾
○天雲千晶¹⁾²⁾、木村樺捺²⁾、鎌田恭輔²⁾、香西亜優美²⁾、田中圭紀²⁾、
花岡有為子²⁾、鶴田智彦²⁾、金西賢治²⁾

7. 卵管血腫を伴う OHVIRA 症候群に対して審査腹腔鏡を行なった一例
徳島大学病院
○新垣亮輔、吉田加奈子、河北貴子、加藤剛志、岩佐 武

8. 若年の骨盤臓器脱患者に子宮温存腹腔鏡下仙骨脛固定術を施行した一例
松山赤十字病院 産婦人科
○梶原涼子、本田直利、平山亜美、田渕景子、西野由衣、池田隆史、駒水達哉、
瀬村肇子、高杉篤志、信田絢美、青石優子、栗原秀一

第Ⅲ群（14:15～15:05）

座長：本田 直利（松山赤十字病院）

9. 腹腔鏡技術認定医取得までの取り組み

徳島県立中央病院

○米谷直人、正木理恵、宮谷友香、前川正彦

10. Lee-Huang point からの第一穿刺で腸管損傷を免れた腹式筋腫核出術後の1例

徳島県立中央病院 産婦人科

○前川正彦、正木理恵、米谷直人、宮谷友香

11. 当科における腹腔鏡下子宮体癌手術の導入

高知大学 産科婦人科学講座¹⁾

高知県立あき総合病院産婦人科²⁾

○牛若昂志¹⁾、松浦拓也¹⁾、樋口やよい²⁾、氏原悠介¹⁾、泉谷知明¹⁾、
前田長正¹⁾

12. 当院での腹腔鏡下広汎子宮全摘術の取り組み

愛媛大学大学院医学系研究科産科婦人科学講座

○宇佐美知香、藤岡 徹、松原 圭一、大柴 翼、中橋一嘉、井上翔太、
恩地裕史、加藤宏章、安岡稔晃、森本明美、高木香津子、松原裕子、杉山 隆

13. 腹腔鏡下広汎子宮頸部摘出術後の卵管卵巣膿瘍に対し、腹腔鏡下手術にて治療しえた一例

高知医療センター 産婦人科

○高橋成彦、上野晃子、塩田さあや、林 和俊

第Ⅳ群 (15:05～15:55)

座長:前川 正彦(徳島県立中央病院)

14. 骨盤臓器脱に対するロボット支援下仙骨脛固定術の初期成績

徳島大学産科婦人科

○吉田加奈子、加藤剛志、新垣亮輔、香川智洋、峯田あゆか、河北貴子、
山本由理、苛原 稔、岩佐 武

15. 当科におけるロボット支援腹腔鏡下子宮全摘術の導入経験と短期手術成績

愛媛大学大学院産科婦人科

○中橋一嘉、藤岡 徹、松原圭一、大柴 翼、井上翔太、恩地裕史、加藤宏章、
安岡稔晃、森本明美、宇佐美知香、高木香津子、松原裕子、杉山 隆

16. ダビンチ手術での3C (Camera/Clutch/Countertraction)を身につけるための シミュレーション・トレーニング

松山赤十字病院 産婦人科¹⁾、奥島病院 婦人科²⁾

○栗原秀一¹⁾、高杉篤志¹⁾、信田綾美¹⁾、本田直利¹⁾、横山幹文²⁾

17. 高度肥満患者に対してロボット支援下子宮悪性腫瘍手術を施行した1例

松山赤十字病院 産婦人科

○高杉篤志、栗原秀一、平山亜美、西野由衣、田渕景子、池田隆史、駒水達哉、
瀬村肇子、信田絢美、青石優子、梶原涼子、本田直利

18. ロボット支援下手術の導入と今後の課題

徳島大学

○加藤剛志、吉田加奈子、香川智洋、峯田あゆか、河北貴子、山本由理、
岩佐 武

特別講演(16:00～17:00)

座長:奥島病院 横山 幹文

「本邦婦人科ロボット手術の安全普及に向けて
～ 制度と手術の Tips & pitfalls ～ 」

演者:鹿児島大学医学部産科婦人科 教授 小林 裕明 先生

抄 録

特別講演

本邦婦人科ロボット手術の安全普及に向けて ～ 制度と手術の Tips & pitfalls ～

日本婦人科ロボット手術学会 理事長
鹿児島大学医学部産科婦人科 教授
婦人科がん先端医療学講座 教授
鹿児島大学病院副院長

小林裕明 先生

婦人科ロボット手術を本邦で安全に普及させるために、私は日本婦人科ロボット手術学会から命を受けて2020年にプロクター制度を立ち上げました。プロクターにはコンソール側の指導だけでなく、ポート配置などのペイシャントカート側の手技や、緊急開腹法など多岐にわたる指導をしてもらいたいので、実機を用いてそれらを教示する講習会の受講を必須としました。現在認定しているプロクターは da Vinci Si/X/Xi システムを対象としたものですが、薬事承認が本年度内の hinotori や Hugo、来年度を予定する da Vinci SP など新規ロボットに対しては、その機種ごとの特性、従来の da Vinci との違いを十分理解したプロクターが必要なため、機種別に対応可能な制度改定を進めています。ロボット技術認定医制度に関しては、日本産科婦人科内視鏡学会のロボット手術委員会内にワーキンググループが作られ、2021年当初から議論を重ねています。

本講演では以上の経緯と今後の展望につき概説するとともに、ロボット手術を予定あるいは始めた方々に向けて、実臨床に役立つ手術上の Tips と pitfalls についてお話しします。ロボットは腹腔鏡より簡単に鏡視下手術が行える低侵襲手術支援システムである反面、不適切な使用によりもたらされる事故は時に深刻な合併症をもたらします。当日は、事故の予防・回避に重きをおいているプロクター講習会で教示してきた内容やビデオも含めてお話ししますので、明日からのロボット手術に役立てていただければ幸いです。

一般演題

1. TruClear™を用いてRPOCを切除した後に生児を得た一例

愛媛大学医学部産婦人科学

○大柴 翼、安岡稔晃、中橋一嘉、井上翔太、恩地裕史、加藤宏章、
森本明美、宇佐美知香、高木香津子、松原裕子、松原圭一、杉山 隆

【緒言】硬性子宮鏡モルセレーションシステムの TruClear™(TC)は、電気エネルギーを用いないため、子宮内膜基底層への熱損傷が少ないと考えられている。今回、死産後の retained products of conception(PROC)に対し TC を用いて切除した後に融解胚移植で妊娠成立し、生児を得た子宮腺筋症核出後妊娠の一例を報告する。

【症例】34歳。X-3年2月、不妊治療目的に前医受診。子宮腺筋症および両側卵管水腫の手術目的に当科紹介受診した。GnRHアナログ治療後、X-3年10月に腹腔鏡下子宮腺筋症核出術を施行した。X-2年5月より、前医にてタイミング療法を施行されていたが月経困難症が増悪し、X-1年2月当科を再受診となった。X-1年10月、融解胚移植にて妊娠成立したが、妊娠21週5日に子宮内胎児死亡となった。ゲメプロストを使用し児を娩出したが、固着胎盤のため胎盤剥離術を施行した。その後RPOCを認め、X年7月にTCを用いてRPOCの切除術を施行した。X+1年1月に術後2回目の融解胚移植を施行し妊娠成立した。妊娠33週5日に切迫早産のため入院となり、翌日、胎児機能不全のため緊急帝王切開で児娩出した。

【結論】TCはRPOCの症例に対する治療法のオプションとなる可能性がある。

2. 当院での腹腔鏡下子宮筋腫核出術における in-bag morcellation の検討

愛媛県立中央病院 産婦人科

○丹下景子、森 美妃、島瀬奈津子、市川瑠里子、井上奈美、行元志門、
横畑理美、上野愛実、池田朋子、田中寛希、阿部恵美子、近藤裕司

【緒言】近年、婦人科領域において腹腔鏡下手術が広まり、腹腔鏡下子宮筋腫核出術の手術件数は増加している。核出した子宮筋腫を腹腔外へ摘出する方法は 2016 年以降 in-bag morcellation (IBM) が各施設で行われており、安全性・有効性が報告されている。当院では 2017 年 2 月以降、モルセーフ TM(株式会社アダチ)を用いた IBM を行っており使用症例が蓄積されてきたため文献的考察を加え報告する。また、モルセーフ TM を使用することで得たコツとピットフォールを紹介する。

【方法】2017 年 2 月から 2022 年 4 月までに腹腔鏡下子宮筋腫核出術を行った 135 症例のうち、モルセーフ TM を用いて IBM を行った 46 症例を対象とし診療録を用いて後方視的に検討した。

【結果】IBM に要した時間は子宮筋腫最大径および摘出標本重量と相関を認めた。サイズの大きいものや個数の多いものはモルセレーションに時間を要していたが、それ以外ではモルセーフ TM の設置やトロッカー挿入の手技に時間を要していた。カメラポートをモルセーフ TM に挿入する際にバッグの破損を 1 件認めたが、組織飛散などの合併症は認めず途中で使用を中止した症例も認めなかった。

【結語】当院で経験した IBM を行った症例について検討し報告した。IBM は有意な合併症を認めず比較的安全に使用できると考えられた。

3. 当院における経膈的腹腔鏡手術(vNOTES)の初期経験

徳島市民病院産婦人科

○山本哲史、柳原理江、山崎幹雄、古本博孝

経膈的腹腔鏡手術(vNOTES:Vaginal Natural Orifice Transluminal Endoscopic Surgery)は、腹部に手術創が無いため、整容性に優れ術後疼痛の軽減も期待できる術式である。当院において、子宮全摘術、卵巣嚢腫手術(卵巣嚢腫摘出術、子宮付属器摘出術)にvNOTESを導入したので、その初期経験について報告する。

令和3年12月より令和4年8月に、報告者が腹腔鏡下に子宮全摘術、付属器摘出術、卵巣嚢腫摘出術を施行した32例について報告する。vNOTESは、子宮全摘術16例、卵巣嚢腫摘出術5例、付属器摘出術6例を行った。付属器摘出術の1例では癒着のため経腹式腹腔鏡下手術に変更した。同時期の経膈的腹腔鏡手術では、子宮全摘術3例、卵巣嚢腫摘出術2例を行い、付属器摘出術症例はなかった。vNOTESの平均手術時間・平均出血量は、子宮全摘術:110分(68-169分)・202ml(20-600)、卵巣嚢腫摘出術(経腹式手術変更例を除く):72分(43-117)・22ml(10-40)、付属器摘出術:69ml(60-94)・44ml(10-100)であった。

腹腔鏡下手術のうち、子宮全摘術の81%、卵巣嚢腫手術の85%にvNOTESが適応可能であり、96%で手術完遂可能であった。ただし、強固な癒着が予想される場合には、経腹式手術が望ましいと思われた。

4. フレキシブル・アーム・システムを使用した腹腔鏡手術の導入

奥島病院 婦人科

○横田美幸、横山幹文、千葉 丈、今井洋子、富岡尚徳

【目的】婦人科腹腔鏡手術において、スコープ及び鉗子を固定して使用する目的でフレキシブル・アーム・システムを導入した経験を報告する。

【方法と対象】パラレル法でのトロッカー配置した上で、臍部 10mm スコープと5mm 無傷性把持鉗子(ラチェット付)を内視鏡器具固定システム Flex ArmTMPlus (Mediflex社)に固定し保持させた。術中の微調整は術者及び助手が行なった。対象症例は良性卵巣卵巣嚢腫5例で、施行術式は付属器切除3例、嚢腫切除術3例であった。

【結果】5症例の手術時間は 96.4 ± 13.2 分、出血量は 18 ± 4.5 ml、術後入院日数は 4.8 ± 1.3 日であった。

【考察】フレキシブル・アーム・システムを使用することにより、スコープ及び把持鉗子を保持し、ハンズフリーで固定し、従来と同等の腹腔鏡手術を実施することができた。特に固定後は視野のぶれや固定した臓器にブレがなかった。アームを完全にリセットすることなく、術中の微調整が可能であった。セットアップは容易であり、手術チーム、特に助手の負担軽減につながり、医師の働き方改革にも資するものと思われた。

【結論】このシステムの導入により、従来と同等の腹腔鏡手術が可能であると考えられた。

5. 小児の卵管捻転における腹腔鏡手術の一例

高知医療センター

○塩田さあや、上野見子、難波孝臣、高橋成彦、森田聡美、渡邊理史、
松島幸生、川瀬史愛、山本寄人、小松淳子、南 晋、林 和俊

【緒言】小児の右卵管捻転に対する腹腔鏡手術を経験したため報告する。

【症例】11歳 女児、初経開始後1年未満。手術4日前から月経開始。腹痛の自覚はあったが月経中で経過を見ていた。その後腹痛が増悪し手術当日は経口摂取困難で嘔吐あり、近医小児科を受診した。腹部超音波所見：右付属器周囲に5cm程度の嚢胞性腫瘤を認めた。精査目的に当院小児科に紹介となった。造影CT検査で右卵巢囊腫茎捻転疑いとなり、小児外科と婦人科に紹介となった。腹部所見：反跳痛なし、下腹部膨満あり、圧痛は継続。検査所見：腫瘍マーカー陰性、妊娠反応陰性。同日右卵巢囊腫茎捻転を疑い、緊急腹腔鏡手術とした。腹腔内所見：右卵巢は正常、卵管が頭側に360度回転し、右卵管捻転の診断となる。卵管はうっ血し暗赤色で血腫様の所見であった。右卵管切除を行い、手術時間1時間23分、出血量75mlであった。病理所見は、hemorrhagic necrosisで腫瘍の指摘はなかった。

【考察】TANKOも検討したが、術後の創部痛を考慮し選択しなかった。また体格は145cm、38kg、BMI18で、通常の婦人科手術に順じて、ダイヤモンド法で下腹部3か所の4ポートとした。臍は創部を小さくする工夫で、5mmカメラを使用し、アプライドメディカル社の径5mmのkiiアクセスシステムを使用した。時間短縮で術前MRIを省略した関係で、悪性を考慮し腫瘍を袋回収とするため、その時だけ、腹膜を5mmよりやや大きめに拡張した。術後の回復・離床は良好で、術後2日目での早期退院とした。

【結語】今回は小児外科医師と共同手術で、普段用いない細径カメラポートや術後管理など小児特有の手術管理について施行できた。小児での捻転症例は緊急度が高いため、小児手術の特異点を共有することは重要である。

6. Wunderlich 症候群女兒の月経困難症に対し、多角的アプローチで治療を行った一例

さぬき市民病院 産婦人科¹⁾

香川大学医学部母子科学講座周産期学婦人科学²⁾

○天雲千晶¹⁾²⁾、木村樺捺²⁾、鎌田恭輔²⁾、香西亜優美²⁾、田中圭紀²⁾、
花岡有為子²⁾、鶴田智彦²⁾、金西賢治²⁾

【緒言】Wunderlich 症候群は Müller 管分化異常に起因し、複雑な形態と疾患頻度の低さから正確な術前診断が困難である。若年患者が多く婦人科的診察が困難で治療に難渋する報告も散見される。今回我々は、初経発来後まもない Wunderlich 症候群女兒の月経困難症に対し多角的アプローチで治療を行った症例を経験したため報告する。

【症例】12 歳女兒。12 歳 1 ヶ月で初経発来し、強い下腹部痛のため前医を受診。前医の MRI で子宮奇形が疑われ当院紹介となった。CT と MRI では重複子宮・右側腔閉鎖・右腎無形成を認めた。12 歳 5 ヶ月時に全身麻酔下に腔開窓術を施行したが術野展開困難が予想されたため、上部消化管内視鏡で腔内を観察し超音波検査を併用し腔壁を開窓した。開窓部の狭窄予防のため術後 2 週間フォーリーカテーテルを留置した。切除した腔壁切片は病理組織学的に高円柱上皮であり、Wunderlich 症候群と診断した。術後 1 ヶ月で上部消化管内視鏡を用いて開窓部を観察したところ閉塞を確認した。12 歳 10 カ月時に腹腔鏡を併用し、骨盤内を観察しながらレゼクトスコープで閉塞部を切開し腔壁を開放した。狭窄予防にピッグテールカテーテルを留置し術後は定期的に上部消化管内視鏡で創部観察中である。

【考察】Wunderlich 症候群は強い月経困難症状を伴い長期的に子宮内膜症や不妊症の原因となりうるため診断から早期に治療介入することが望ましい。若年者に対して低侵襲かつ安全に治療を行うため、多角的なアプローチを検討する必要がある。

7. 卵管血腫を伴う OHVIRA 症候群に対して審査腹腔鏡を行なった一例

徳島大学病院

○新垣亮輔、吉田加奈子、河北貴子、加藤剛志、岩佐 武

【背景】子宮奇形を伴う稀な疾患の1つに片側の腎無形成に加え重複子宮と片側腔閉鎖を示す OHVIRA 症候群がある。OHVIRA 症候群の臨床症状は腹痛を主訴として病院を受診し、月経モリミナを認めることが多い。また、その治療法は外科的処置による月経血のドレナージであるが、発見までに時間がかかると月経血の逆流により子宮内膜症、腹腔内の癒着を合併する。OHVIRA 症候群に対する審査腹腔鏡の必要性は明らかになっていないが、今回我々は経膈的手術に加え審査腹腔鏡により重複子宮と腹腔内病変の治療を行った OHVIRA 症候群の一例を経験したので報告する。

【症例】13 歳女性、既往歴・家族歴は特記事項なし、初経は 11 歳。増悪する月経痛で近くの産婦人科を受診し、経膈超音波で子宮内腔に多量の血液貯留を認めた。精査目的で当院に紹介され、画像検査より重複子宮と左腎臓がないことが明らかとなった。左側腔閉鎖に加え左卵管血腫を疑う所見もあり、経膈的に腔中隔切除術を行なった後に審査腹腔鏡を行なった。腹腔内所見では重複子宮と左卵管血腫周囲に癒着性病変を認めたため、これを剥離した。

【考察】OHVIRA 症候群は必ずしも審査腹腔鏡が必要な疾患ではないが、事前の画像検査で腹腔内病変が疑われる場合は腹腔鏡による子宮形態の確認や子宮内膜症の治療を行えるため有用である。

8. 若年の骨盤臓器脱患者に子宮温存腹腔鏡下仙骨脛固定術を施行した一例

松山赤十字病院 産婦人科

○梶原涼子、本田直利、平山亜美、田淵景子、西野由衣、池田隆史、
駒水達哉、瀬村肇子、高杉篤志、信田絢美、青石優子、栗原秀一

【背景】骨盤臓器脱に対して腹腔鏡下仙骨脛固定術(LSC)を行う際、一般的には子宮脛上部切断術を併用することが多い。しかし若年患者の場合、性交機能や妊孕性の維持のため子宮温存を希望する場合がある。今回、子宮温存希望の骨盤臓器脱患者に対し施行した術式について報告する。

【症例】29歳 2妊2産 第2子妊娠前より子宮下垂感を自覚、第2子妊娠中に症状は増悪し分娩後3か月で骨盤臓器脱 POP-Qstage3 と診断した。子宮温存、仙骨脛固定術を希望し腹腔鏡下手術を施行した。メッシュは後壁用に子宮脛上部切断術併用 LSC と同様のもの、前壁用に先端は同様、岬角固定部は2本のアームを有するものを用いた。直腸を剥離し後壁メッシュを固定、膀胱を剥離し前壁メッシュを固定した。広間膜を左右それぞれ開窓し前壁メッシュアームを背側へ通した。前後壁のメッシュを岬角に固定し、腹膜をメッシュの露出がないように縫合して手術を終了した。手術終了時の腔鏡診で子宮頸部は腔口より2cm 頭側に位置していた。術後1か月の診察時も同所見であり、子宮下垂感は消失していた。

【結語】子宮温存希望の若年骨盤臓器脱患者に腹腔鏡下仙骨脛固定術を施行し、良好な経過となった。子宮温存希望患者には有用な術式と考えるが、術後の再発率や分娩様式などは報告数が少なく今後の検討が必要である。

9. 腹腔鏡技術認定医取得までの取り組み

徳島県立中央病院

○米谷直人、正木理恵、宮谷友香、前川正彦

演者は2021年4月に赴任以降、本格的にTLH手術の技能訓練を開始し、2022年2月に審査動画を提出、腹腔鏡技術認定医を取得した。演者が経験した技能訓練のポイントと審査動画の実際を供覧する。

短期間で認定医を取得できたポイントは主に4点あったと考える。①当院では認定医取得を念頭に置いて基本的なTLH術式が定型化されていた。到達目標が明瞭であり、術者に関わらず同様の経験を積むことができた。②定型化された術式を言語化した。指導医の手術動画を繰り返し閲覧し、手術の流れや術者および助手の手の動きを言語化した。これにより記憶の定着や振り返りが容易となった。③ドライボックストレーニングでは手術の具体的な場面を想定し、必要な手技のみに練習を限定することでトレーニング時間の短縮を図った。④手術のパート別に執刀経験を積み、指導医の手術動画と違うポイントについて指導医とイメージのすり合わせることを繰り返した。また、獲得した自分なりのイメージを言語化した術式に追加していくことで記憶の定着を図った。

審査動画の症例は43歳。子宮筋腫の診断でTLHを実施し、手術時間は2時間16分、出血量は108ml、摘出子宮重量は520gであった。

定型化された術式を言語化し、手術場面を想定したドライボックストレーニングとパート別執刀経験を繰り返して獲得したイメージをさらに言語化していくことにより、認定医を取得することができた。

10. Lee-Huang point からの第一穿刺で腸管損傷を免れた腹式筋腫核出術後の1例

徳島県立中央病院 産婦人科

○前川正彦、正木理恵、米谷直人、宮谷友香

【緒言】開腹術後の患者では腹壁と腸管が癒着している場合があり、臍からの第一穿刺には臓器損傷のリスクがある。今回、臍上まで達する切開創がある開腹既往症例に対して Lee-Huang point より第一穿刺を行い、腸管損傷を免れた症例を経験したので報告する。

【症例】40歳、未婚、性交渉(-)。既往歴:3年前に前医で多発子宮筋腫、両側卵巣チョコレート嚢胞に対して腹式子宮筋腫核出術、子宮内膜症病巣除去術施行。子宮筋腫再発のため前医にて子宮全摘の方針となったが TLH を希望されたため当科紹介。術前にレルゴリクスを6か月間内服。手術創は臍上まで認めた。Lee-Huang point よりオプティカル法で5mmトロッカーを挿入。臍上方から下腹部にかけて腹壁と小腸との強固な癒着あり。左右下腹部と左上腹部に5mmトロッカーを挿入し、癒着を鋭的に剥離。次に Lee-Huang point より頭側に5mmトロッカーを挿入して臍部の癒着を剥離し、臍部に12mmトロッカー、下腹部正中に5mmトロッカーを挿入した。子宮は腹壁および腸管と広範囲に癒着あり、ダグラス窩は閉塞していた。両側尿管の走行を確認し、TLH、両側卵管切除施行。子宮は下腹部切開創より回収。剥離面にスプレー式癒着防止剤を噴霧。手術時間:7時間5分、出血量:257ml、摘出子宮重量:310g。パスに沿って術後3日目に退院。術後13日目に癒着性イレウスのため再入院したが、絶食と輸液で軽快し8日目に退院した。

【結語】既往開腹症例に対する Lee-Huang point からの第一穿刺は腸管損傷の防止に有用である。

11. 当科における腹腔鏡下子宮体癌手術の導入

高知大学 産科婦人科学講座¹⁾

高知県立あき総合病院産婦人科²⁾

○牛若昂志¹⁾、松浦拓也¹⁾、樋口やよい²⁾、氏原悠介¹⁾、泉谷知明¹⁾、
前田長正¹⁾

【緒言】当科で2021年10月に早期子宮体癌に対して腹腔鏡下手術を導入し、12例を経験したので報告する。

【術式】基本は腹腔鏡下单純子宮全摘出術・両側付属器切除・骨盤リンパ節郭清(PLA)とした。初め3例はプロクターを招聘した。子宮操作は、3例目までは左肋骨弓下にポートを挿入し第2助手が牽引したが、5例目以降は子宮を腹壁から直針で吊り上げた。原則、子宮は経腔回収とした。PLAは子宮摘出後に行い、リデュースリーブ®で回収した。

【症例・成績】症例は中央値で年齢59歳、BMI 24.5、PLAは6例(本人希望4例、高齢2例)で省略した。子宮重量が680gの症例のみ小開腹で回収した。手術時間221分、気腹時間194.5分、出血量10mL、術後入院日数7日(いずれも中央値)、周術期合併症はClavien-Dindo(C-D)分類Ⅰ1例(膀胱筋層損傷)、術後1か月以内の合併症C-D分類Ⅰ1例(腹水漏出)、Ⅱ2例(臍創部感染、膈断端感染)、Ⅲb1例(癒着性イレウス)であった。

【考察】全例を腹腔鏡手術で完遂した。高齢や肥満の症例も大きな有害事象なく、早期退院可能であった。癒着性イレウスを経験し、より入念に癒着防止剤を貼付した。また膈断端からの腹水漏出を経験し、膈断端の腹膜は縫合することとした。

【結語】腹腔鏡下子宮体癌手術を導入し12例を経験した。今後は長期的な治療成績を検討する必要がある。

12. 当院での腹腔鏡下広汎子宮全摘術の取り組み

愛媛大学大学院医学系研究科産科婦人科学講座

○宇佐美知香、藤岡 徹、松原 圭一、大柴 翼、中橋一嘉、井上翔太、
恩地裕史、加藤宏章、安岡稔晃、森本明美、高木香津子、松原裕子、
杉山 隆

本邦では2018年4月に子宮頸がんに対する腹腔鏡下広汎子宮全摘術(Total Laparoscopic Radical Hysterectomy: TL-RH)が保険適応となったが、同年に報告された「低侵襲手術の方が開腹手術と比較して無病生存率や全生存率が劣っていた」というLACC試験の結果を受け、その後は各施設でそれぞれの対応をしている。当院では2015年よりTL-RHを施行している。2019年からは中断していたが、日本独自の術式によるTL-RHの成績を評価する検証試験の必要性が高まり2021年よりJGOG1087試験が開始されたためTL-RHを再開している。現在まで計21例に対してTL-RHを施行、年齢の中央値は50歳(32-75)、組織型はSCC15例、腺癌2例、腺扁平上皮癌2例、胃型腺癌1例、神経内分泌癌1例、術後の病期(FIGO2018)は1B1期11例、1B2期6例、1B3期1例、2B期1例、3C1期2例で11例に術後補助療法を施行している。手術時間の中央値は492分(379-629)、出血量の中央値は100ml(少量-750)、摘出リンパ節個数の中央値は25.5個(15-48)であった。フォローアップの中央値40か月で再発3例、無病生存と担癌生存と死亡がそれぞれ1例ずつである。当院で施行しているTL-RHについて治療成績や術中の工夫等を含めて報告する。

13. 腹腔鏡下広汎子宮頸部摘出術後の卵管卵巣膿瘍に対し、腹腔鏡下手術にて治療しえた一例

高知医療センター 産婦人科

○高橋成彦、上野晃子、塩田さあや、林 和俊

【目的】子宮頸癌に対する妊孕性温存治療の中でも低侵襲な術式として腹腔鏡下広汎子宮頸部摘出術(Laparoscopic Radical Trachelectomy:LRT)が知られている。LRTは実施可能な施設が限られており、LRT 非実施施設においては、合併症や管理について知見が集積しにくく不明な点も多い。今回、LRT 後に付属器膿瘍を来した一例を経験したため報告する。

【症例】35歳、1妊0産。X年に県外の施設でLRTを受け、X+3年に水様性帯下の増加と下腹部痛を主訴に前医受診し、CT検査で骨盤内膿瘍を認め当院紹介となった。入院後も症状の改善が乏しいため、腹腔鏡下に外科的加療を行う方針とした。左付属器膿瘍と右卵管膿瘍を認め、左付属器切除術と右卵管切除術を実施した。術後は発熱、疼痛、炎症反応ともに速やかに改善し術後10日目に退院となった。術後1年、膿瘍再形成や原病の再発共になく経過している。

【考察】既知の文献により広汎子宮頸部摘出術では5.5%に付属器膿瘍を認めたとされる。本症例はLRT後3年間、性交渉がなかったことから、子宮頸部のバリア機能の脆弱化が寄与した可能性が示唆される。また、卵管卵巣膿瘍に対しては保存的加療よりもドレナージや外科的加療の方が治療成績が良いとされ、本症例も外科的加療により良好な転帰を得る事が出来た。

【結論】LRT後の下腹部痛、水様性帯下などの症状を認めた際には骨盤内膿瘍を鑑別にあげ、診断を得た場合には妊孕性温存の観点からも速やかに外科的治療を考慮する事が重要である。

14. 骨盤臓器脱に対するロボット支援下仙骨脛固定術の初期成績

徳島大学産科婦人科

○吉田加奈子、加藤剛志、新垣亮輔、香川智洋、峯田あゆか、河北貴子、
山本由理、苛原 稔、岩佐 武

【目的】ロボット支援下仙骨脛固定術(Robot-assisted sacrocolpopexy :RSC)は、2020年に保険収載されて以来全国的に普及しつつある。RSCの初期成績として、手術方法、治療成績や今後の課題を検討する。【方法】2021年5月～2022年8月までに当科でRSCを施行した33例を対象として手術成績と術後の症状経過について検討した。【成績】平均年齢64歳(44-78)で、POP-Q stageⅡ19例、stageⅢ12例、stageⅣ1例であった。直腸瘤を認めなかった31例は前壁のみのシングルメッシュ法で行った。平均手術時間は190分(101-253)、コンソール時間141分(67-220)、出血量14g(5-150)で、周術期合併症は認めなかった。術後の症状経過は、下垂感は全例で改善し、腹圧性尿失禁(stress urinary incontinence :SUI)は15例中11例で改善した。De novo SUIの発症はなく、現在のところPOP-Q stageⅡ以上の再発は認めていない。【結論】RSCにより排尿障害を主とする症状は概ね改善され、諸家の報告と遜色ない結果が得られた。今後長期成績についても検討する予定である。

15. 当科におけるロボット支援腹腔鏡下子宮全摘術の導入経験と短期手術成績

愛媛大学大学院産科婦人科

○中橋一嘉、藤岡 徹、松原圭一、大柴 翼、井上翔太、恩地裕史、
加藤宏章、安岡稔晃、森本明美、宇佐美知香、高木香津子、松原裕子、
杉山 隆

【目的】2018年4月にロボット支援腹腔鏡下子宮全摘術(Robot assisted simple hysterectomy: RASH)が保険収載され、当科では2019年5月よりロボット支援下手術を導入した。今回、導入経験と手術成績について報告する。

【方法】当科では2019年5月に初症例手術を行い、2022年9月までに施行したRASH 6例について、後方視的に手術成績を検討した。全てda Vinci Xiを用いて右パラレルドッキングを行った。ポートは臍部を含む横一列に計4本を配置して15度～20度の頭低位とした。また初期の3例はプロクターの指導の下に手術を行った。

【成績】適応疾患は子宮筋腫5例、子宮腺筋症1例、BMI中央値は25.3(21.0-31.6)であった。ドッキング時間中央値は13(11-21)分、手術時間中央値は263(179-315)分、コンソール時間中央値は183.5(122-251)分で子宮重量が大きい症例や癒着症例で長くなる傾向があった。出血量は少量が4例、その他50gが1例、94gが1例、摘出子宮重量中央値は282(212-523)gであった。術中術後合併症はなく、術後平均4日目に軽快退院となった。また麻酔開始から執刀開始までにかかる時間の中央値は53(50-63)分であった。

【結論】当院においてRASHを安全に導入することができた。尿管同定や子宮動脈の結紮においてロボット特有の手技の習熟が必用と思われた。今後は麻酔導入後の準備時間の短縮や子宮重量の大きい症例への適応拡大に向けて検討を進める予定である。

16. ダビンチ手術での3C(Camera/Clutch/Countertraction)を身につけるためのシミュレーション・トレーニング

松山赤十字病院 産婦人科¹⁾、奥島病院 婦人科²⁾

○栗原秀一¹⁾、高杉篤志¹⁾、信田綾美¹⁾、本田直利¹⁾、横山幹文²⁾

ロボット支援手術システム・ダビンチは3D・HD カメラによる、ブレのないスコープの下、自由に動く鉗子を駆使して、手ぶれのない手術操作を可能にしている。しかしながら、腹腔鏡手術と同様にそのカメラ、監視操作にはトレーニングが必要である。その操作の基本は3Cが重要と言われている。すなわち、1)カメラ操作、2)クラッチ操作、3)4th アーム操作によるカウンタートラクションである。これらの操作はコンソール内の術者が四肢を駆使する必要があり、この円滑な操作が手術時間に影響する。そこで3Cを身につけるため必要な基本となるシミュレーターメニューをビデオ供覧する。1)カメラ操作のシミュレーションはCAMERA CONTROLを選択して、指示に従ってタスクを完遂する2)クラッチ操作はダビンチ独特の手技でアームコントロールに必須である。MASTER CLUTCHINGを選択してタスクを行う。3)ダビンチの特有な操作に4th アームの操作が挙げられる。このアーム操作でCountertractionをかけることができる。このシミュレーションが3 arm relayである。タスクが終了すると、スコアが表示される。スコアの評価項目は距離(Economy of Motion)、時間(Time to Complete)である。この評価点数が90点以上であれば手術に臨むことができる。このトレーニングにより、3Cを十分に身につけ、実際の手術に臨むことが望ましいと考えられる。

17. 高度肥満患者に対してロボット支援下子宮悪性腫瘍手術を施行した 1 例

松山赤十字病院 産婦人科

○高杉篤志、栗原秀一、平山亜美、西野由衣、田淵景子、池田隆史、
駒水達哉、瀬村肇子、信田絢美、青石優子、梶原涼子、本田直利

【緒言】2018年4月に早期子宮体癌と良性子宮疾患に対してロボット支援下手術が保険収載され、当院でも2020年4月より開始した。子宮体癌は肥満患者が多く、視野確保などに難渋することが多い。今回、BMI38 kg/m²の高度肥満患者に対してロボット支援下子宮悪性腫瘍手術を施行した1例を経験したので報告する。

【症例】69歳、2妊2産。不正性器出血、子宮内膜肥厚を認め、当科を紹介受診した。子宮内膜吸引組織診はEndometrioid carcinoma、G1であった。画像検査より子宮体癌IA期相当と判断し、ロボット支援下子宮悪性腫瘍手術を施行した。手術は砕石位、頭低位20度で行い、臍上3cmの部位にファーストロッカー、その他、横一直線にロッカーを配置し、子宮、両側付属器、骨盤リンパ節郭清を施行した。手術時間は480分、コンソール時間は420分、出血量は100mlであった。術後3日目に腸閉塞を発症、保存的加療を行うも改善を認めず、術後8日目にCT検査を施行し、臍上創直下に小腸の脱出を認め、ポートサイトヘルニアによる腸閉塞と診断した。イレウス管挿入したが、改善なく、術後14日目にヘルニア修復術、小腸部分切除術を施行した。その後の経過は良好で、術後21日目に退院となった。

【考察】高度肥満患者でもロボット支援下手術では気腹に加えて、腹壁をアームが支える特性から良好な視野を確保し、手術を行うことが可能である。ただしポートサイトヘルニアなど合併症に関しては留意する必要があると思われる。

18. ロボット支援下手術の導入と今後の課題

○徳島大学

加藤剛志、吉田加奈子、香川智洋、峯田あゆか、河北貴子、山本由理、
岩佐 武

【目的】当科では2021年5月からロボット支援下手術を再開した。導入後1年あまりの手術成績を評価し、当科の現状と今後の課題について検討した。また、ロボットの導入で腹腔鏡下子宮全摘出術(TLH)症例が減少すると予測されるため、その動向についても検討した。

【方法】導入後1年4ヶ月間に実施したロボット支援下手術62例(子宮全摘出術28例、仙骨脛固定術34例)の手術成績を後方視的に検討した。また、同時期の腹腔鏡下手術症例数の推移について検討した。

【結果】これまでの平均手術時間は、子宮全摘出術152分、仙骨脛固定術198分であった。手術メンバーを技術認定医に限定することで導入初期から長時間を要することはなかった。また多量出血や臓器損傷など重大合併症は起こっていない。一方で、2021年のTLH症例数は前年よりも10件減少していた。

【結論】ロボット支援下手術を安全に導入するという初期の目的は達することができた。今後は手術支援ロボットのさらなる普及により、ロボット支援下手術は増加すると見込まれるが、それに呼応してTLH症例数は減少する。技術認定制度の変更も検討されており、若手医師への手術教育の観点からは今後の動向に合わせた対応が必要と考える。

【 協 賛 謝 辞 】

インテュイティブサージカル合同会社

ジョンソン・エンド・ジョンソン株式会社

株式会社サンメディカル

株式会社カワニシ

テルモ株式会社

オリンパスマーケティング株式会社

株式会社アムコ

株式会社ジェイエスエス

エム・シー・メディカル株式会社

シスメックス株式会社

株式会社メディカルリーダーズ

株式会社エヒメ医療器

岡山八光商事株式会社

小西医療器株式会社

第 27 回四国産婦人科内視鏡手術研究会の開催に際し、

上記の団体・企業より多大なるご支援をいただきました。

ここに厚く御礼申し上げます。

第 27 回四国産婦人科内視鏡手術研究会

当番世話人 奥島病院 横山 幹文